

## TECHNISCHES DATENBLATT MCV, MCH, MCHC

**Nach dem Lesen dieses Dokumentes sollten Sie:**

- Die Bedeutung der Indizes MCV, MCH, MCHC kennen.
- Die Zusammenhänge zwischen Abweichungen bei diesen Parametern und der Diagnose einer Anämie kennen.

### **A – Das Blutbild**

Das Blutbild (Hämogramm, Blutstatus) besteht aus der Untersuchung der zellulären Blutbestandteile und ermöglicht unter anderem den Nachweis bestimmter Pathologien wie Infektionen (durch Viren, Bakterien, Parasiten), eines Blutungsrisikos oder von Bluterkrankungen.

Es gibt verschiedene Arten von Blutbildern, die in der Analyse folgender Parameter bestehen:

Parameter	Blutbild I	Blutbild II einfaches Blutbild	Blutbild IV vollständiges Blutbild
Hämoglobin	X	X	X
Hämatokrit	X	X	X
Erythrozytenzählung	X	X	X
Leukozytenzählung	X	X	X
Thrombozytenzählung		X	X
MCV	X	X	X
MCH	X	X	X
MCHC	X	X	X
Differenzierung der Leukozyten			X

### **B – Der Hämatokrit und das Hämoglobin**

Der Hämatokrit ist das Volumen sämtlicher Blutzellen und wird in Prozenten des gesamten Blutvolumens ausgedrückt. Der Hauptbestandteil des Hämatokrits sind die roten Blutkörperchen (aufgrund ihrer Anzahl, im Verhältnis zu den anderen Blutzellen).

Das Hämoglobin ist der Hauptbestandteil des roten Blutkörperchens (Erythrozyt) und besteht, wie der Name sagt, aus einem Pigment (dem eisenbindenden Häm), auf das die rote Farbe des Blutes zurückzuführen ist und einem Protein (dem Globin). Es transportiert den Sauerstoff (O<sub>2</sub>) aus den Lungen in das Körpergewebe und erfüllt ebenfalls die gegenteilige Funktion, die darin besteht, das Kohlendioxid (CO<sub>2</sub>) aus den Geweben in die Lunge zu transportieren.

### **C – Die Charakteristiken des roten Blutkörperchens**

Die Charakteristiken des roten Blutkörperchens bestehen in der Grösse (dem Volumen, das die einzelne Zelle einnimmt) und dem Inhalt (dem Hämoglobingehalt). Diese Charakteristiken sowie die Konzentration in der Blutflüssigkeit (Anzahl Zellen pro Liter Blut) und das Volumen (Hämatokrit), das sämtliche rote Blutkörperchen in der Blutflüssigkeit einnehmen, können mit speziellen Automaten gemessen werden.

#### **1 - MCV: Mittleres korpuskuläres Volumen**

Hierbei handelt es sich um den Mittelwert des Volumens aller gemessenen Erythrozyten. Bei der Messung durchqueren die suspendierten Erythrozyten während einer kurzen Zeitspanne einen Tunnel, wobei jede Zelle einen elektrischen Impuls verursacht. Die Anzahl Impulse ergibt die Erythrozytenzahl, die Amplituden entsprechen dem Volumen der Zellen. Aus diesen Werten wird der Mittelwert der Zellvolumen errechnet. Der Referenzwert liegt zwischen 80-100 fL (fL = Femtoliter, Femto = 10<sup>-15</sup>).

#### **2 – MCH oder HbE: Mittleres korpuskuläres Hämoglobin (mittlerer Hämoglobingehalt pro Erythrozyt)**

Das MCH ist der Mittelwert des Hämoglobingehalts eines Erythrozyten. Dieser Indizes wird aus dem Verhältnis des Gesamthämoglobins (g/L) zur Anzahl roter Blutkörperchen pro Liter Blut (n/L) errechnet. Dieser Hämoglobingehalt wird in pg angegeben.

Der Referenzwert liegt zwischen 27-33 pg (pg = Picogramm, Pico = 10<sup>-12</sup>).

#### **3 - MCHC: Mittlere korpuskuläre Hämoglobinkonzentration**

Das MCHC ist der Mittelwert des Hämoglobinanteils am Gesamtvolumen der roten Blutkörperchen. Dieser Indizes errechnet sich durch die Division des Hämoglobingehalts durch den Hämatokrit.

Der Referenzwert liegt zwischen 330-360 g/L.

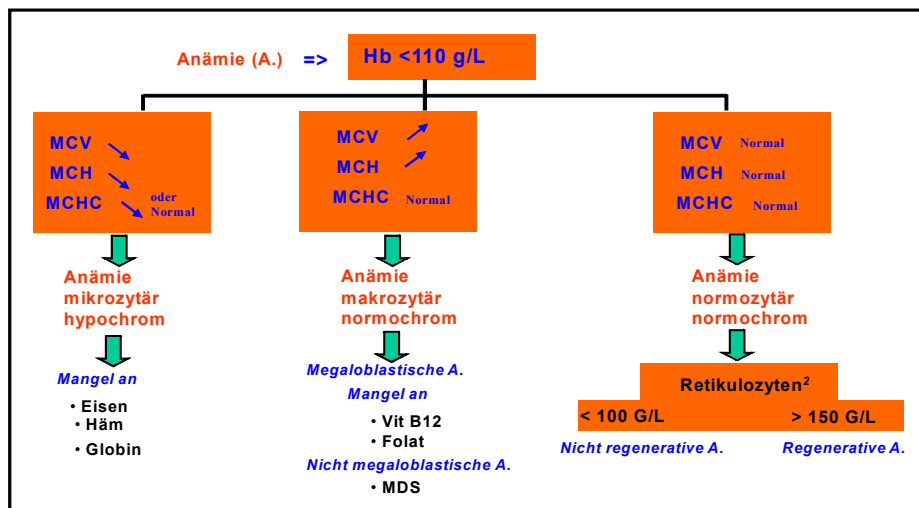
## D – Die Anämien

Bei der Anämie handelt es sich um eine Erkrankung, die mit einer Veränderung der Anzahl oder der Qualität der Erythrozyten einhergeht. Die Aufgabe der Erythrozyten besteht im Transport des Sauerstoffs mithilfe des Hämoglobins in sämtliche Körpergewebe, weshalb bei einer Anämie Müdigkeit, Blässe, Atemnot bei körperlicher Anstrengung, Herzklopfen und Schwindel auftreten. Von einer Anämie wird gesprochen, wenn das Gesamthämoglobin unter 110 g/L liegt.

- Mikrozytäre Anämie: Die Erythrozyten sind kleiner als gewöhnlich. Die Hauptursache liegt in starkem Blutverlust oder mangelnder Zufuhr von Eisen durch die Nahrung. In diesem Zusammenhang wird auch von Eisenmangelanämien gesprochen.
- Makrozytäre Anämie: Die Erythrozyten sind grösser als normal, es kann zum Auftreten sog. Megalozyten<sup>1</sup> kommen. Die Ursachen sind in einen Mangel an Vitamin B12 und/oder B9 wegen ungenügender Zufuhr oder einer Störung der Aufnahme dieser Vitamine im Darm (Morbus Biermer) zu suchen. Diese Anämie tritt ebenfalls beim Myelodysplastischen Syndrom (MDS) auf. Bei letzterem handelt es sich um eine Reifestörung der Ursprungszellen (Stammzellen) im Knochenmark.
- Hämolytische Anämie: Zerstörung der roten Blutkörperchen aufgrund von Anomalien eines oder mehrerer ihrer Bestandteile oder Vorhandensein toxischer Substanzen. Dieser Anämie können auch Autoantikörper gegen die roten Blutkörperchen zugrunde liegen.

## E – Die klinische Bedeutung der Indizes in der Ätiologie der Anämie

Entsprechend den errechneten MCV und MCH kann eine Anämie mikrozytär (verkleinerte Erythrozyten) und hypochrom (Hämoglobingehalt der Zelle erniedrigt), makrozytär (vergrösserte Erythrozyten) und normochrom (Hämoglobingehalt der Zelle normal) oder normozytär und normochrom sein.



Das MCHC ist bei einer Verdünnung des Blutes oder einer Blutung erniedrigt. Erhöhte Werte findet man nur in zwei Fällen:

- Vorhandensein von Kälteagglutininen → nach Inkubation der Probe bei 37°C werden wieder normale Werte gemessen.
- Fehlfunktion des Automaten.

## F – Herkunft der Automaten-Parameter

Gemessene Parameter	Ausgerechnete Parameter
Hämoglobin	Hämatokrit = MCV x Erythrozytenzahl
MCV	MCH = Hämoglobin / Erythrozytenzahl
Erythrozytenzahl	MCHC = Hämoglobin / Hämatokrit

Eine falsche Bestimmung der gemessenen Parameter führt zu einer unrichtigen Berechnung der ausgerechneten Parameter.

<sup>1</sup> Megalozyten sind sehr grosse rote Blutkörperchen, die aus der Vorstufe Megaloblasten entstehen.

<sup>2</sup> Retikulozyten sind junge rote Blutzellen, die neu ins periphere Blut gelangen. Diese unreifen Zellen enthalten noch Reste von Ribosomen-RNS. Mit der Kresylblaufärbung wird die Rest-RNS dunkelblau angefärbt.